



КОРРЕКЦИЯ И СТАБИЛИЗАЦИЯ ДЕФОРМАЦИЙ ПОЗВОНОЧНИКА У БОЛЬНЫХ С СИСТЕМНЫМИ ЗАБОЛЕВАНИЯМИ СКЕЛЕТА

С.В. Колесов, И.А. Шавырин, И.И. Мельников, С.А. Кудряков

Центральный институт травматологии и ортопедии им. Н.Н. Приорова, Москва

Цель исследования. Анализ разработанных лечебно-диагностических мероприятий, направленных на улучшение результатов лечения пациентов с вторичными деформациями позвоночника на фоне наследственных системных заболеваний скелета (НСЗС).

Материал и методы. Представлен опыт лечения 36 больных с деформациями позвоночника, развившимися на фоне НСЗС. Дана характеристика отдельных нозологий, приводящих к развитию вторичных сколиозов. Представлен алгоритм обследования и тактика лечения этой группы больных. Описаны особенности оперативной техники при дорсальных, вентральных и комбинированных доступах.

Результаты. Использование комбинированных доступов и современного инструментария позволяет получать хорошие результаты лечения больных с деформациями позвоночника на фоне НСЗС. Средний угол сколиотической деформации до операции составил 105°, после операции — 47°; средняя коррекция в послеоперационном периоде — 56%.

Заключение. Широкое внедрение в практику современного сегментарного инструментария, позволяющего проводить многоплоскостную коррекцию деформаций позвоночного столба, наряду с использованием вентральных, дорсальных и комбинированных доступов, а также совместная работа специалистов, занимающихся НСЗС, и вертебрологов позволяют получать хорошие результаты лечения у данной категории больных.

Ключевые слова: хирургическое лечение, вторичные сколиозы, дети и подростки, наследственные системные заболевания скелета, дисплазия.

CORRECTION AND STABILIZATION
OF SPINAL DEFORMITIES IN PATIENTS
WITH SYSTEMIC SKELETAL DISEASES

S.V. Kolesov, I.A. Shavyrin, I.I. Melnikov, S.A. Kudryakov

Objective. To analyze the effect of developed methods of diagnosis and treatment on the improvement of outcomes in patients with secondary spinal deformities associated with hereditary systemic skeletal diseases.

Material and Methods. The treatment experience of 36 patients with spinal deformity associated with hereditary systemic skeletal disease is presented. Individual diseases causing secondary scoliosis are characterized. The algorithm of examination and tactics of these patients are presented. Particularities of posterior, anterior, and multifunction surgical approaches are described.

Results. The use of combined approaches and new instrumentation provides good outcomes in patients with spinal deformities associated with hereditary systemic skeletal diseases. The mean deformity angle before operation was 105 degrees, after operation — 47 degrees. Mean correction in the postoperative period reached 56%.

Conclusion. Wide introduction of the modern segmental instrumentation allowing for multiplane correction of spine deformity along side with application of anterior, posterior, and combined approaches, as well as cooperation of specialists in hereditary systemic skeletal diseases and specialists in spine medicine provide good outcomes in these patients.

Key Words: surgical treatment, secondary scoliosis, children and adolescents, hereditary systemic skeletal diseases, dysplasia.

Hir. Pozvonoc. 2009;(1):8—16.

Одним из клинических проявлений системных наследственных заболеваний как комплексной ортопедической патологии является деформация

позвоночного столба. На практике нередко наблюдается сочетание основного системного заболевания с так называемыми стигмами эмбрио-

генеза, аномалиями развития позвоночника — диастематомиелией, наличием полупозвонков, нарушением сегментации.

С.В. Колесов, д-р мед. наук, ст. науч. сотрудник отделения детской костной патологии и подростковой ортопедии; И.А. Шавырин, И.И. Мельников, С.А. Кудряков — аспиранты.

Диагностика, в том числе дифференциальная, системных заболеваний скелета является нелегкой задачей. Последние достижения медицинской генетики в совокупности с комплексным использованием клинического, ультрасонографического, рентгенологического, биохимического, генеалогического, статистического методов исследования позволили диагностировать заболевания этой группы в раннем возрасте и даже во внутриутробном периоде. Ряд заболеваний, относящихся к наследственным системным заболеваниям скелета (НСЗС), проявляется в процессе роста ребенка, по мере появления осевых нагрузок на позвоночник и длинные трубчатые кости при сидении, вставании. В доманифестный период симптомы НСЗС не выражены или не являются специфичными для той или иной нозологии.

Нозологически выделены следующие группы НСЗС, проявляющихся деформациями позвоночника: мезенхимальная патология (синдром Марфана, синдром Элерса-Данлоса); остеохондродистрофические (ахондроплазия, метатропическая дисплазия, множественная эпифизарная дисплазия, эпифизарная точечная хондродисплазия, спондилоэпифизарная дисплазия, несовершенный остеогенез); метаболические (рахиты); нейрофиброматоз; сиригномиелия.

Цель исследования — анализ разработанных лечебно-диагностических мероприятий, направленных на улучшение результатов лечения пациентов с вторичными деформациями позвоночника на фоне НСЗС.

Материал и методы

В отделении детской костной патологии и подростковой ортопедии ЦИТО в 2005–2008 гг. находились 36 больных (14 мужского пола, 22 — женского) от 2 до 18 лет с вторичными сколиотическими и кифотическими деформациями позвоночника на фоне системных заболеваний, которые нередко сочетались с аномалиями развития позвоночника.

Основными жалобами при поступлении являлись косметический дефект, боли в спине при динамических и статических нагрузках, одышка, нарушение походки, слабость в нижних конечностях.

Все пациенты проходили клиническое обследование, включающее консультацию невролога. При рентгенологическом обследовании выполнялись снимки в положении пациента стоя и лежа, с боковыми наклонами, проводился тракционный тест. Деформации на фоне мезенхимальной патологии наблюдались у 5 больных, на фоне остеохондродисплазий — у 28, на фоне нейрофиброматоза — у 3 (табл. 1).

Предоперационное планирование включало определение индекса мобильности А.И. Казьмина — отношение угла искривления в положении пациента лежа к углу деформации в положении стоя. При индексе 0,7 или менее деформацию считали мобильной [3]. При тракционном тесте грузом 40% от массы тела больного коррекцию основной дуги более чем 35% от первоначальной также интерпретировали как мобильную деформацию.

На основании этих показателей с учетом первоначального угла ско-

лиотической деформации определяли тактику оперативного лечения. Рентгенограммы с наклонами пациента вправо и влево, определение нейтрального позвонка проводили с целью выявления необходимой протяженности спондилосинтеза (нижней границы). Определяли стабильную зону Harrington, расположенную между двумя перпендикулярами, восстановленными из пояснично-крестцовых суставов. Для сохранения баланса туловища в послеоперационном периоде спондилосинтез проводили на один сегмент проксимальнее измеряемой дуги и завершали на два сегмента дистальнее при условии, что концевой каудальный позвонок расположен в стабильной зоне [1]. Это условие распространялось на операции, проводимые дорсальным доступом.

Наиболее универсальной и подробной является классификация деформаций позвоночника, разработанная Lenke, которая, в отличие от градации King, включает поясничные сколиозы, учитывает сагиттальный профиль позвоночника, а также может использоваться при операционном планировании при дорсальной и вентральной фиксации [1].

Классификация Lenke трехкомпонентная, учитывает форму деформа-

Таблица 1

Распределение пациентов по нозологиям

| Нозология | Количество пациентов, n |
|-------------------------------------|-------------------------|
| Мезенхимальная патология | 5 |
| В том числе: | |
| синдром Марфана | 2 |
| синдром Элерса-Данлоса | 3 |
| Остеохондродисплазии | 28 |
| В том числе: | |
| ахондроплазия | 1 |
| диастрофическая дисплазия | 1 |
| синдром Конради-Хюннемана | 3 |
| синдром множественных синостозов | 3 |
| метатропическая дисплазия | 2 |
| несовершенный остеогенез | 1 |
| спондилоэпифизарная дисплазия | 15 |
| множественная эпифизарная дисплазия | 2 |
| Нейрофиброматоз | 3 |

ции, степень фронтального дисбаланса, саггитальный профиль (величину грудного кифоза).

Первый компонент классификации характеризует шесть типов формы деформации позвоночного столба:

1) грудной сколиоз, при котором дуги противоискривления, если таковые имеются, являются неструктуральными, то есть угол дуги при боковом наклоне в выпуклую сторону равен или более 25° по Cobb;

2) помимо основной грудной дуги присутствует структуральная дуга противоискривления в верхнегрудном отделе;

3) грудной сколиоз с ригидной противодугой в поясничном отделе (соответствует I типу по King);

4) основная грудная дуга с двумя структуральными дугами противоискривления в верхнегрудном и поясничном отделах;

5) чисто поясничная деформация;

6) основной поясничной дуге соответствует структуральная грудная противодуга.

Вентральная коррекция деформации может быть показана при I и V типах.

Второй компонент классификации характеризует фронтальный дисбаланс поясничного отдела позвоночника и включает три типа:

1) центральная сакральная линия проходит в междужковом пространстве поясничных позвонков, не пересекая корни дуг;

2) центральная сакральная линия пересекает апикальный поясничный позвонок;

3) апикальный поясничный позвонок не пересекает центральную крестцовую линию.

Третий компонент классификации характеризует грудной кифоз. Гипокифоз с углом 10° и менее по Cobb обозначается как (-), если кифоз в физиологических пределах ($10-40^\circ$), используется знак N. При гиперкифозах (более 40°) — знак (+).

Для определения функции внешнего дыхания выполняли спирографию, данные которой сопоставляли с контрольными данными через

3 мес. после операции. При грубых деформациях для уточнения взаимоотношения позвонков в местах предполагаемого расположения элементов металлоконструкции, а также топики структур спинного мозга проводили КТ- и МРТ-исследования. Помимо обязательных консультаций педиатра и невролога, пациентов консультировал медицинский генетик.

При определении тактики оперативного лечения учитывались данные тракционного теста и первоначальный угол деформации по Cobb в положении пациента стоя.

Пациенты были разделены на две группы:

I группа — 20 пациентов с мобильными деформациями (коррекция деформации более 35% при тракционном тесте) и углом дуги искривления в грудном отделе до 75° по Cobb, в грудопоясничном, поясничном — до 85° .

II группа — 16 пациентов с ригидными деформациями (коррекция деформации менее 35% при тракционном тесте) и углом дуги искривления в грудном отделе более 75° по Cobb, в грудопоясничном, поясничном — более 85° .

В I группе 12 пациентам проведено оперативное лечение в виде дорсальной коррекции деформации и фиксации позвоночника в условиях интраоперационной гало-пельвиктракции; 8 пациентов оперированы передним доступом с использованием вентрального инструментария.

Результаты

Вентральные методики. При любом сколиозе важным патогенетическим звеном развития деформации является ротация позвонков [6, 7]. Ротации в большей степени подвержены вентральные отделы позвоночного столба, что делает хирургические манипуляции на телах позвонков с использованием вентрального инструментария наиболее патогенетически обоснованными. Основными целями вентральных вмешательств при сколиозе

являются ослабление вентральных позвоночных структур для достижения большей коррекции как за счет расхождения тел позвонков на вогнутой стороне, так и их сближения на выпуклой; декомпрессия спинного мозга; вентральная торакопластика; повышение качества спондилодеза (профилактика формирования ложных суставов); замедление роста позвонков на выпуклой стороне деформации; профилактика развития феномена коленчатого вала.

При вентральных операциях уменьшается протяженность зоны спондилодеза в сравнении с дорсальным инструментарием, предупреждается дисбаланс туловища при деформациях II типа по King [1]. Меньшее количество заблокированных позвонков (в наших наблюдениях от 5 до 7) позволяет сохранить большую подвижность и функциональность позвоночника в целом.

При грудных сколиозах торакотомным доступом проводилась тотальная дискэктомия на вершине деформации и фиксация основной дуги искривления одностержневой системой с передним спондилодезом фрагментами резецированного ребра. При трансторакальных доступах разрез проводился между восьмым и девятым ребром от паравертебральной до передней подмышечной линии и нередко с дополнительной торакотомией сверху с резекцией пятого или шестого ребра. Таким образом, из одного кожного разреза проводили две торакотомии. Резекция ребра более целесообразна в верхних отделах грудной клетки, где она более ригидна и значительно влияет на биомеханику дыхания в послеоперационном периоде.

При грудопоясничных и поясничных сколиозах проводили торакофренолюмботомию или люмботомию, спондилосинтез выполняли двухстержневыми системами для более жесткой фиксации и дополняли корпородезом из аутоотрансплантатов. Необходимо отметить неоспоримые преимущества вентральной коррекции относительно дорсальной:

1) малая кровопотеря (меньше 500 мл);

- 2) меньшее количество фиксируемых сегментов, самокоррекция компенсаторной дуги противоискривления;
- 3) одноэтапность лечения;
- 4) возможность получения большей коррекции;
- 5) меньшая вероятность неврологических нарушений;
- 6) лучшая коррекция сагиттального профиля позвоночника, например при лордозколиозах.

Пациентов II группы оперировали двухэтапно. Первым этапом проводили релиз межпозвонковых структур на вершине деформации с последующей гало-тракцией в течение 10—14 дней. Одним из факторов, снижающих коррекцию, является ригидность мягких паравертебральных тканей, следовательно применение методики гало-тракции обосновано у этой группы пациентов.

Частое осложнение при галопельвиктракции — формирование пролежней от пластикового корсета в области гребней подвздошных костей. Гало-тракция через прикроватный блок с постепенным увеличением груза до 30% от массы тела больного избавила от этого осложнения. Корсет из поливика, соединенный с галокольцом посредством телескопических штанг, надевался на пациента во время второго этапа оперативного лечения при дорсальной коррекции и фиксации позвоночника.

Дорсальные и комбинированные методики. В основном деформации при НСЗС являются фиксированными структуральными сколиозами, полная коррекция которых опасна. Основная цель операции — достижение баланса туловища, расправление грудной клетки, улучшение функции внешнего дыхания.

Ригидная внутренняя фиксация позвоночника должна быть сегментарной, так как чем больше точек приложения корригирующего усилия, тем меньше нагрузка на каждую из них. Операционная коррекция сопоставима с коррекцией, достигнутой в результате предоперационной подготовки.

После релиза межпозвонковых структур на вершине деформации

и послеоперационного вытяжения при выполнении фиксации мы не стремились к дополнительной интраоперационной коррекции за счет дистрагирующего воздействия на опорные элементы, а ограничивались коррекцией, достигнутой после первого этапа. Это обусловлено тем, что у больных с НСЗС из-за грубости многоплоскостной деформации позвоночника и слабости костной ткани велик риск развития неврологических осложнений и перелома дужек под опорными элементами.

У больных с НСЗС при монтаже конструкции используется большое количество элементов. Применяются преимущественно крючки, поскольку при использовании транспедикулярного винта, обладающего большим рычагом в сочетании с несостоятельной костной тканью позвонка, вероятно его миграция с развитием нестабильности системы. При некоторых НСЗС отмечается истончение корней дуг позвонков. В таких ситуациях также используются крючки, так как проведение транспедикулярных винтов сопряжено с риском повреждения твердой мозговой оболочки. Использование двух стержней, расположенных в контакте с дужками по обеим сторонам от остистых отростков, создает ригидную систему фиксации в трех точках (третья — межпозвонковый диск) и снижает в каждой из них латеральные и ротационные смещения.

Для большей прочности при монтаже верхнего полюса металлоконструкции мы стремились использовать по два педикулярно-ламинарных захвата. У больных с картиной стеноза позвоночного канала, по данным КТ, установку крючков на уровне сужения проводили под поперечные отростки, что являлось профилактикой неврологических расстройств в послеоперационном периоде.

При выполнении заднего спондилодеза у больных с завершенным ростом и тестом Risser 4—5 резекцию остистых отростков не проводили, что позволяло сохранить структуру заднего опорного комплекса. Спондилодез

проводили с использованием аллотрансплантатов типа щебенки, которые помещали на задние элементы позвонков после их декортикации.

Пациентам с большой протяженностью дуги искривления, грудным кифозом менее 20° или лордотической деформацией в грудном отделе из торакотомного доступа проводили фиксацию центрального угла винтами на протяжении 4—5 сегментов. При этом релиз обязательно проводили, как минимум, на один уровень выше и ниже уровня фиксации центрального угла, что позволяло эффективно проводить гало-тракцию в послеоперационном периоде. Фиксация центрального угла позволяет сформировать грудной кифоз и достичь более жесткой фиксации, что технически трудно выполнимо из заднего доступа.

Вторым этапом проводили дорсальную коррекцию деформации и фиксацию позвоночника в условиях созданной коррекции.

Из эндокорректоров использовали инструментарий III поколения для вентральной и дорсальной коррекции деформаций фирм «Medtronic» и «DePuy».

Для снижения интраоперационной кровопотери использовали методику субпериостального скелетирования задних элементов с применением электрокоагулятора.

У всех больных получены хорошие и удовлетворительные результаты. Средний угол сколиотической деформации до операции составил 105°, после операции — 47°; средняя коррекция в послеоперационном периоде — 56% (табл. 2).

Средний угол кифотической деформации составил 76° до операции (преобладали кифосколиозы), после операции приблизился к физиологическим значениям — в среднем 46° (табл. 3).

Клинический пример 1. Пациентка Б., 16 лет, поступила с жалобами на периодические боли в пояснице, деформацию в грудопоясничном отделе позвоночника. Из анамнеза известно, что синдром Марфана диагностирован в 7-летнем возрасте в поликли-

Таблица 2

Коррекция сколиотической деформации

| Методика хирургического лечения | Количество пациентов, п | Средний угол сколиотической деформации по Cobb, град. | | Степень послеоперационной коррекции, % |
|---------------------------------|-------------------------|---|---------------|--|
| | | до лечения | после лечения | |
| Дорсальная коррекция | 20 | 105 | 47 | 55,2 |
| Вентральная коррекция | 9 | 67 | 28 | 58,2 |
| Комбинированная | 7 | 86 | 45 | 47,7 |

Таблица 3

Коррекция кифотической деформации

| Методика хирургического лечения | Количество пациентов, п | Средний угол кифотической деформации по Cobb, град. | |
|---------------------------------|-------------------------|---|---------------|
| | | до лечения | после лечения |
| Дорсальная коррекция | 26 | 76 | 46 |
| Вентральная коррекция | 12 | 49 | 35 |
| Комбинированная | 7 | 73 | 43 |

нике по месту жительства. Впервые деформацию позвоночника заметили около пяти лет назад. Находилась на диспансерном наблюдении у ортопеда, периодически получала курсы консервативного лечения. Последние два года отмечает усиление болевого синдрома в поясничном отделе позвоночника и увеличение деформации. Обратилась в ЦИТО; рекомендована госпитализация для оперативного лечения. Выполнено двухэтапное вмешательство. Первый этап: тораколумбофрентомия справа, передний релиз межпозвоноковых структур Th₁₁–L₄. В послеоперационном периоде проводили гало-тракцию грузом до 15 кг. Вторым этапом проведены дорсальная коррекция и фиксация позвоночника. Послеоперационный период протекал без осложнений, швы сняты, активизирована в корсете ленинградского типа. Коррекция сколиотической деформации составила 45%, с 110 до 60°; кифотической — с 60 до 38° (рис. 1).

Клинический пример 2. Пациентка Р., 17 лет, поступила с жалобами на деформацию позвоночника, боли в спине при физических нагрузках. Из анамнеза известно, что с раннего детства отмечается низкорослость

и задержка физического развития. До 7 лет находилась под наблюдением ортопеда по месту жительства, проведено консервативное лечение врожденного вывиха левой бедренной кости (закрытое вправление, иммобилизация в гипсовых повязках). В 7 лет обратилась в ЦИТО, поставлен диагноз НСЗС, диастрофическая дисплазия. Оперирована по поводу деформаций коленных и тазобедренных суставов справа и слева (проводились корригирующие остеотомии и фиксация спицами и интрамедуллярными стержнями). Оперирована по поводу деформаций стоп (проводился трехсуставной артродез). Позже повторная операция по исправлению деформации левой бедренной кости с фиксацией в спицестержневом аппарате. В возрасте 8 лет отметили появление деформации позвоночника, наибольшее прогрессирование деформации — в 15 лет, с 16 лет появляются боли в спине при физической нагрузке. Проведено двухэтапное лечение: первый этап — тораколумбофрентомия справа, релиз передних межпозвоноковых структур на вершине деформации Th₇–Th₁₁, передний спондилодез реберной крошкой, наложение гало-аппарата, гало-тракция через прикроватный блок грузом до 8 кг

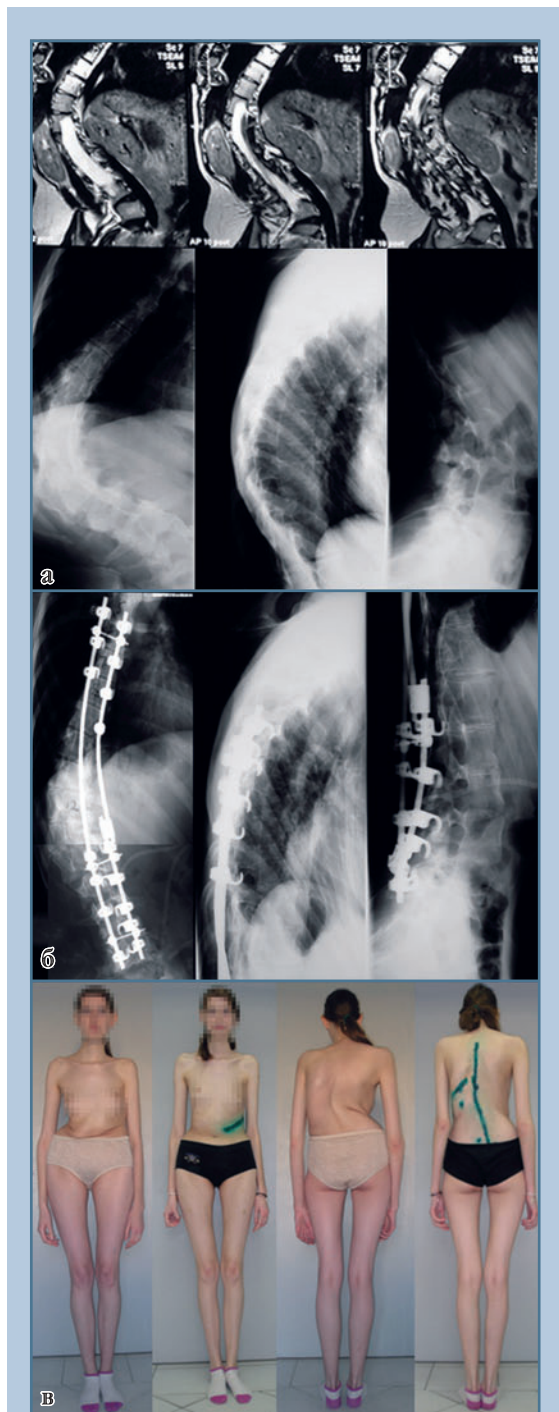
в течение трех недель. Вторым этапом проведены дорсальная коррекция и фиксация позвоночника системой CD. Демонтаж гало-аппарата. Коррекция сколиотической деформации составила 53%, с 85 до 40°, грудной кифоз корригирован до физиологической величины — с 62 до 40° (рис. 2).

Клинический пример 3. Пациентка К., 17 лет, поступила с жалобами на деформацию позвоночника. Из анамнеза известно, что синдром Элерса-Данлоса диагностирован в возрасте 6 лет, находилась на диспансерном наблюдении у ортопеда по месту жительства. Периодически получала курсы консервативного лечения: ЛФК, массаж спины, электростимуляция. Деформация усилилась в школьный период после длительных статических нагрузок. Наибольшее прогрессирование деформации произошло в 12–14 лет. С учетом угла сколиотической деформации (74°) и мобильности деформации при тракционном тесте до 46° больной проведено одноэтапное лечение передним доступом: тораколумбофрентомия справа, релиз межпозвоноковых структур на вершине деформации, вентральная коррекция и фиксация позвоночника. Коррекция сколиотической деформации составила 53%, с 74 до 32°, грудной кифоз корригирован до физиологической величины — с 22 до 35° (рис. 3).

Обсуждение

Деформации позвоночника могут быть вызваны разными заболеваниями.

Синдром Марфана — наследственное заболевание соединительной ткани, проявляющееся изменениями

**Рис. 1**

Данные обследования пациентки Б., 16 лет, с вторичным груднопоясничным сколиозом IV степени на фоне синдрома Марфана:

- а** — рентгенограммы и МРТ при поступлении;
б — рентгенограммы после оперативного лечения;
в — общий вид до и после лечения

скелета: высоким ростом с относительно коротким туловищем, длинными паукообразными пальцами (арахнодактилия), разболтанностью суставов, часто сколиозом, кифозом, деформациями грудной клетки, аркообразным небом. Характерны также поражения глаз. В связи с аномалиями сердечно-сосудистой системы средняя продолжительность жизни таких пациентов сокращена. Сколиоз у больных с синдромом Марфана образуется в груднопоясничном отделе, который хорошо корригируется при тракционном тесте [5].

Синдром Элерса-Данлоса относится к группе наследственных болезней соединительной ткани. В основе заболевания — мутация генов, отвечающих за синтез различных типов коллагена. При данной патологии наблюдаются тяжелые кифосколиозы с углом более 100° по Cobb. Отличительной особенностью заболевания является хорошая мобильность деформации, обусловленная дисплазией соединительной ткани, что позволяет без выполнения переднего релиза достичь удовлетворительной коррекции при помощи галоаппарата с последующей дорсальной фиксацией.

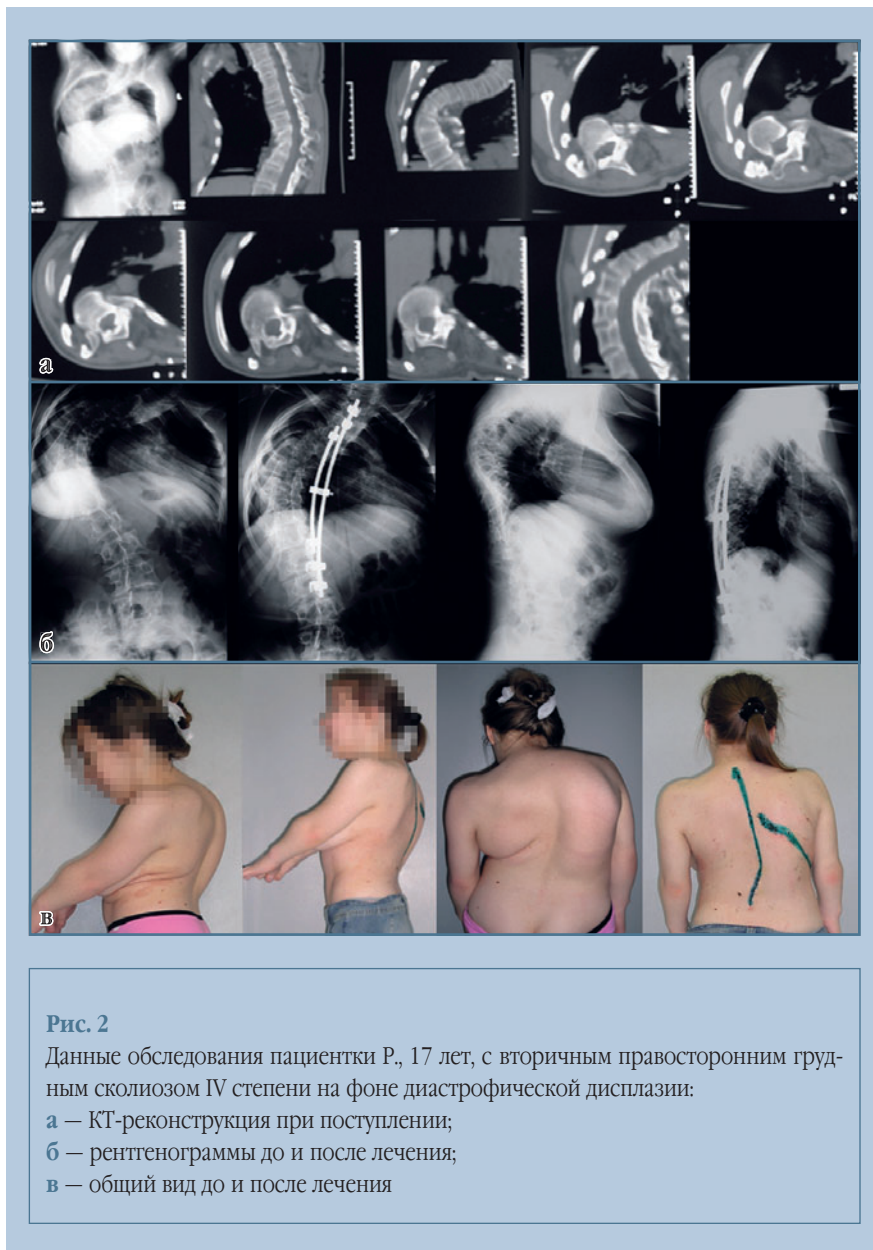Хондродисплазии — группа наследственных болезней, характеризующихся нарушениями развития скелета, которые связаны с изменениями нормального процесса окостенения хрящевой ткани, ее недостаточным или избыточным образованием. Различают эпифизарные, физарные и метафизарные дисплазии.

Спондилоэпифизарная дисплазия характеризуется недостаточностью развития суставного хряща. Клинически она проявляется на первом году жизни ограничением отведения бедер, затем формируется утиная походка, отмечается быстрая утомляемость, ограничиваются движения в коленных, тазобедренных, голеностопных суставах. В дальнейшем развиваются приводяще-сгибательные контрактуры в тазобедренных суставах, сколиоз, вывихи надколенников, возможна деформация верхних конечностей. Отмечаются также кардиопатия, паховые и пупочные грыжи, увеличение печени и селезенки, близорукость, дистрофия хрусталика, стекловидного тела и роговицы. К рентгенологическим признакам спондилоэпифизарной дисплазии относится уплощение тел позвонков (универсальная платиспондиллия), которое больше выражено в груднопоясничном отделе, где тела позвонков иногда принимают клиновидную форму. Замыкательные пластинки позвонков неровные, с изъеденными краями. Дуга искривления ригидна, захватывает, как правило, грудной и груднопоясничный отделы позвоночника [2].

Множественная эпифизарная дисплазия характеризуется поздними клиническими проявлениями. До 5-летнего возраста дети растут нормально, позже появляются боли в коленных суставах, телосложение и рост соответствуют норме. В возрасте пациента старше 10–11 лет могут возникнуть контрактуры в тазобедренных суставах, начинает формироваться деформация позвоночника, к 16 годам иногда наблюдаются артрозы.

Диастрофическая дисплазия характеризуется не только задержкой, но и извращением формирования эпифизов. Ее признаки обнаруживают у новорожденных: выраженное укорочение конечностей, сколиоз, кифоз, килевидная грудная клетка, вывихи и подвывихи в суставах конечностей, их разболтанность, резко выраженная двусторонняя косолапость.

Псевдоахондроплазия проявляется в процессе роста ребенка укорочением конечностей за счет плеча и бедра. Рост взрослых больных не превышает 130 см. Туловище непропорциональ-

**Рис. 2**

Данные обследования пациентки Р., 17 лет, с вторичным правосторонним грудным сколиозом IV степени на фоне диастрофической дисплазии:

- а — КТ-реконструкция при поступлении;
- б — рентгенограммы до и после лечения;
- в — общий вид до и после лечения

но длинное, выражен поясничный лордоз, характерны контрактуры локтевых и плечевых суставов. Кисти широкие, с короткими толстыми пальцами, длина которых одинакова. Нижние конечности О-образно или Х-образно искривлены. Голова и лицо не изменены. Для псевдохондроплазии характерны выраженные *vertebrae plana*, присутствующие во всех отделах позвоночника. Многие позвонки имеют клиновидную форму.

Эпифизарная точечная хондродисплазия — болезнь раннего детского

возраста; она обнаруживается спорадически, без семейного проявления, чаще наблюдается у девочек. Болезнь проявляется рентгенологически в том, что в области эпифизов вместо нормальных одиночных ядер окостенения у развивающегося ребенка появляется множество мелких точечных костных образований. Нормальное ядро окостенения распадается на комплекс ядрышек, занимающих обширное место в эпифизарном конце кости. Эти образования исключительно плотны, бесструктурны, склеротичны. Они имеют округлую форму и различ-

ную величину. При этом заболевании характерен комбинированный сколиоз с первичными мобильными дугами в грудном и поясничном отделах позвоночника.

Нейрофиброматоз (болезнь Реклингхаузена) — наследственное заболевание, характеризующееся образованием множественных нейрофибром и пигментных пятен, главным образом на коже и слизистых оболочках, сопровождающееся неврологическими, психическими и гормональными нарушениями, а также изменениями в костях. Впервые как самостоятельное заболевание нейрофиброматоз описан в 1882 г. немецким патологом F.D. Recklinghausen. Больные нейрофиброматозом отличаются ригидной деформацией позвоночника с короткой кифосколиотической дугой; нередко наблюдаются полупозвонки. В наших наблюдениях у одного пациента с нейрофиброматозом была выявлена интрамедуллярная нейрофиброма в области шейно-грудного отдела позвоночника; у другой пациентки, помимо сколиотической деформации в грудном отделе позвоночника, имелась постламинэктомическая деформация шейно-грудного отдела как следствие проведенной операции по поводу опухоли спинного мозга.

Отличительными особенностями течения деформаций позвоночника у больных с НСЗС являются их раннее проявление, неуклонное прогрессирующее, относительно быстрое развитие дыхательной и сердечно-сосудистой недостаточности вследствие деформаций грудной клетки и позвоночника. С учетом наличия нарушений со стороны других систем и органов, помимо опорно-двигательного аппарата, лечение этой группы больных представляет определенные трудности в анестезиологическом пособии во время операции, в нюансах монтажа металлоконструкций для фиксации позвоночника, послеоперационном ведении. Обмен веществ, не соответствующий норме, у данной категории пациентов требует дифференцированного подхода при введении наркотика в каж-

дом конкретном случае. В послеоперационном периоде больные с НСЗС носят корсет более продолжительный срок, до 6 мес. Нарушенный обмен костной ткани элементов позвоночного столба, дисплазия мягкотканых структур определяют отклонения в структуральных свойствах позвонков (костная гипотрофия, остеопороз, остеосклероз) и в биомеханике позвоночника в целом.

В нашей стране больные с этими заболеваниями не получали должного оперативного лечения, наличие деформации либо игнорировалось, либо больные вынуждены были оперироваться за границей. До настоящего времени оперативные методики хирургии вторичных деформаций позвоночника окончательно не разработаны и нуждаются в систематизации и дальнейшей отработке.

Больные с деформациями позвоночного столба на фоне НСЗС представляют группу пациентов, нуждающихся в постоянном динамическом наблюдении в условиях специализированной клиники, имеющей разнопрофильных специалистов [4]. Широкое внедрение в практику современного сегментарного инструментария, позволяющего проводить многоплоскостную коррекцию деформаций позвоночного столба, наряду с использованием вентральных, дорсальных и комбинированных доступов, а также совместная работа специалистов, занимающихся НСЗС, и вертебрологов позволяют получать хорошие результаты лечения у данной категории больных.

Выводы

1. Хирургическое лечение деформаций позвоночника у больных с НСЗС представляет собой сложную задачу, решение которой возможно только в специализированном стационаре с использованием современного инструментария для коррекции и фиксации позвоночника.
2. Одномоментное оперативное лечение проводится только при мобиль-

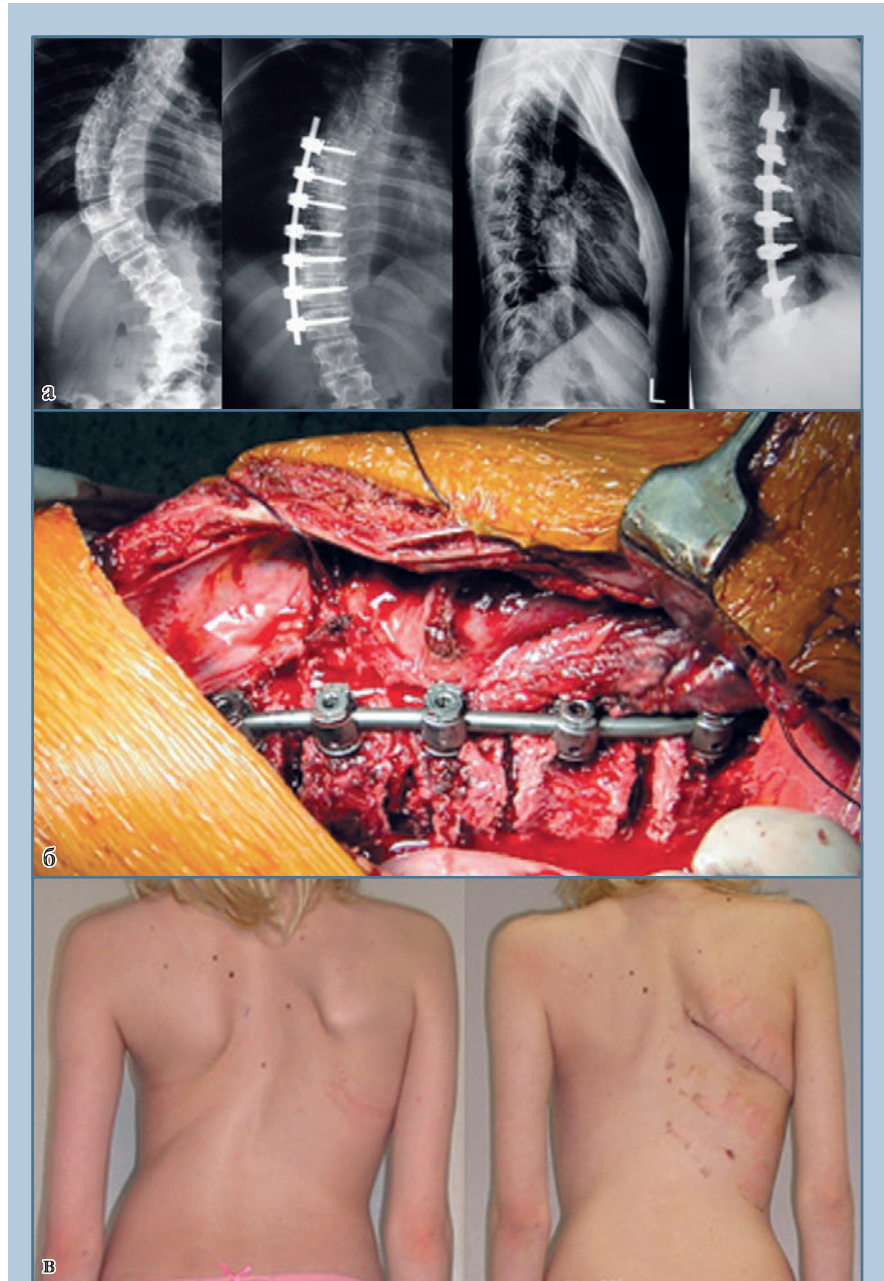

Рис. 3

Данные обследования пациентки К., 17 лет, с вторичным правосторонним грудным сколиозом IV степени на фоне синдрома Элерса-Данлоса:

- а** — рентгенограммы до и после лечения;
б — интраоперационный вид металлоконструкции;
в — общий вид до и после лечения

3. При ригидных деформациях с углом искривления более 75–85°

показано только двухэтапное оперативное лечение.

4. Особенностью монтажа металлоконструкций у больных с НСЗС

является использование большого количества опорных элементов, применение крючков, а также умеренная дистракция и компрессия на узлы фиксации.

5. Использование современного инструментария и дифференцированное применение оперативных

доступов позволяют получать хорошие результаты у данной категории больных.

6. Необходимо тщательное обследование с использованием КТ и МРТ позвоночного канала и структуры позвонков, на уровне которых планируется проведение фиксации.

Детальное предоперационное планирование предотвратит неврологические осложнения, которые могут возникнуть в связи с нарастанием стеноза позвоночного канала во время операции.

Литература

1. Михайловский М.В., Фомичев Н.Г. Хирургия деформаций позвоночника. Новосибирск, 2002.
2. Волков М.В. Болезни костей у детей. М., 1985.
3. Кулешов А.А. Тяжелые формы сколиоза. Оперативное лечение и функциональные особенности некоторых органов и систем: Дис... д-ра мед. наук. М., 2007.
4. Михайлова Л.К. Раннее выявление, дифференциальная диагностика, раннее консервативное

лечение наследственных заболеваний костной системы: Дис... д-ра мед. наук. М., 1995.

5. Козлова С.И., Демикова Н.С. Наследственные синдромы и медико-генетическое консультирование. М., 2007.
6. DeWald R.L., Arlet V., Carl A.L., O'Brien M.F., eds. Spinal Deformities. The Comprehensive Text. N. Y., 2007.
7. Kim D., Betz R., Hunh S., Newton P., eds. Surgery of the Pediatric Spine. Thieme Medical Publishers, 2008.

Адрес для переписки:

Шавырин Илья Александрович
127299, Москва, ул. Приорова, 10, ЦИТО,
shailya@ya. ru

Статья поступила в редакцию 07.08.2008